2021 年 10 月 12 日放送

小児科医に知ってほしい先天性皮膚洞・二分脊椎症の診療

埼玉県立小児医療センター　脳神経外科
診療科長　栗原　淳

私は小児病院という特殊な環境で脳神経外科診療を行っていることから、年間に延べ 3000 人以上のお子様の外来診療を行っております。その中で新患患者数は約 200 名でお尻の皮膚異常を主訴に来院される患者様が約半数おられます。これは小児科の先生方が日常診療の中で二分脊椎症の診断を強く意識されているためと考えております。皆様もご承知の通り二分脊椎症では腰背部の正中に皮膚異常を伴うことが多く、当院での二分脊椎症患者の 90%以上は腰背部の皮膚異常を主訴に診断されています。しかし皮膚異常を主訴にご紹介いただく患者様のうち脊髄脂肪腫や先天性皮膚洞などの二分脊椎症と診断される症例は約 10%であり、90%近くの親御さんは病気ではないにもかかわらず、検査までの間、不安な日々を送られています。

そこで、本日は二分脊椎症の診療における特に注意すべき皮膚異常の要点について、二分脊椎症に対する外科的診療を行っている小児脳神経外科医の立場でお話しいたします。

二分脊椎症の特徴

まず初めに、二分脊椎症には生下時に皮膚欠損と神経の露出を認める脊髄髄膜瘤のような顕在性二分脊椎症と皮膚欠損がない潜在性二分脊椎症があります。腰背部正中の皮膚異常は潜在性二分脊椎症のサインと言われており、潜在性二分脊椎症の診断に非常に重要な所見であります。潜在性二分脊椎症の中には脊髄脂肪腫や先天性皮膚洞があり、脊髄脂肪腫の皮膚異常は腰背部の皮下腫瘤

や血管腫、皮膚突起が多く、先天性皮膚洞では腰背部の小さな皮膚洞と血管腫を認めます。いずれも臀裂、すなわちお尻の割れ目よりも高い位置に皮膚異常を認めるのが特徴であります。

日常診療では臀裂、すなわちお尻の割れ目の中の皮膚陥凹、いわゆる仙尾部 dimple を主訴に紹介される患者様が多く、当院にご紹介いただく腰背部皮膚異常の患者様の 80%は仙尾部の dimple であります。成熟児の臀部における皮膚異常は新生児の 2～5%との報告が多く、その約 75%は仙尾部 dimple であるとも言われおり、仙尾部 dimple は日常診療でしばしば遭遇する皮膚所見であると言えます。では仙尾部 dimple の病的意義はどのように考えるべきでしょうか。

1995 年から 2005 年にかけて仙尾部 dimple に対する超音波検査による脊椎管内の異常所見に関する報告が多くみられますが、これらの報告の中で仙尾部 dimple 単独の皮膚所見では超音波検査の異常は認められず、いわゆる小さな仙尾部 dimple は潜在性二分脊椎のサインではないと多くの報告で述べられています。一方、5mm 以上の大きな皮膚陥凹や肛門から 2.5cm 以上頭側に離れた高い位置の皮膚陥凹、また血管腫や皮膚突起などの皮膚異常を合併する非典型的な仙尾部 dimple は潜在性二分脊椎症の危険因子であると報告されています。

最近では仙尾部 dimple に対する MRI による脊椎管内異常所見に関する報告もみられますが、これらの報告では仙尾部 dimple の 10～20%に脊髄終糸脂肪腫などの脊椎管内異常所見を認め、特に臀裂の頭側、いわゆる肛門から離れた高い位置の dimple や深い dimple では脊髄終糸脂肪腫の頻度が高いと報告されています。我々の経験でも 800 例の仙尾部 dimple の MRI 検査のうち 21%に脊椎管内の異常を認め、13%が脊髄終糸脂肪腫で 8%が脊椎管内嚢胞でありました。また触診上、臀裂内で尾骨近傍に存在する単独の仙尾部 dimple では MRI の異常が少なく、潜在性二分脊椎症の診断では皮膚異常の高位、すなわち高さや複合する皮膚異常の有無が重要であると考えています。また解剖学的にも脊髄の硬膜管は第 2 仙骨レベルで終わることから、潜在性二分脊椎症の診断では皮膚異常の高さが重要であることが理解できます。

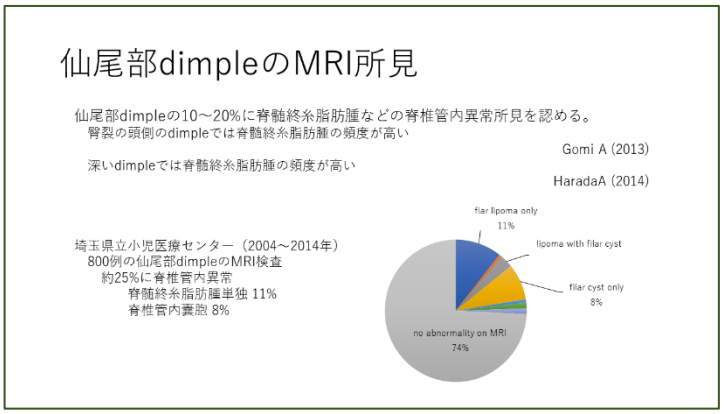

脊髄終糸脂肪腫の病的意義

では仙尾部 dimple で高率に認められる脊髄終糸脂肪腫の病的意義はどのように考えるべきでしょうか。

臨床の現場において、脊髄脂肪腫と脊髄終糸脂肪腫との概念がしばしば混同して用いられていますが、これらの病態や臨床経過は全く異なることを本日皆様にはご理解いただきたいと思います。脊髄脂肪腫とは脊髄自体に脂肪腫が存在する病態で，無症候例であっても脊髄の係留による症状が約 30%に出現すると報告されています。一方、脊髄終糸脂肪腫とは脊髄自体に脂肪腫が存在するのではなく脊髄円錐の尾側に存在する脊髄終糸にのみ脂肪腫が存在する病態であり、2014 年に報告された脊髄終糸脂肪腫の自然歴に関する検討では症候例は 5%、無症候例の症状出現率は 0.4%とされております。当院でのデータ解析でも症候例は 2%で無症候例の症状出現率は 0.7%でありました。このように脊髄終糸脂肪腫は脊髄脂肪腫とは全く異なる臨床経過であり、脊髄終糸脂肪腫の診断時に脊髄脂肪腫と同様の説明を行うことは親御さんに多大な不安を与えることになります。

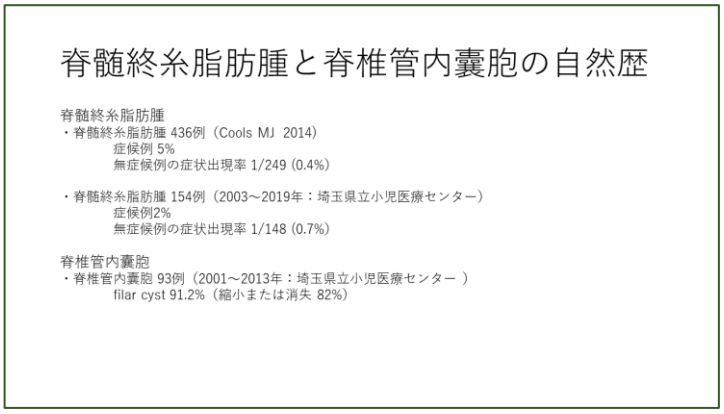

脊椎管内嚢胞の病態

では脊椎管内嚢胞の病態はどのように考えれば良いでしょうか。

近年、新生児に対する超音波検査が増加しておりますが、この中で脊髄終糸に存在する脊椎管内嚢胞が指摘されることが良くあります。しかし脊椎管内嚢胞に関する詳細な報告は少なく、その病態はよくわかっていません。我々のデータ解析では脊椎管内嚢胞の 90%は脊髄終糸に存在しており、この 80%以上は 3 才～4 才までに自然消失しております。これは脊髄の発生における二次神経管の形成時に出現する terminal ventricle という脊髄終糸に一致する部位に形成される嚢胞が消失していく過程と同様であり、脊髄終糸に出現する脊椎管内嚢胞は、この正常の発生過程を MRI や超音波でみている可能性が高いと考えます。

このようなことから仙尾部 dimple を認めた際に潜在性二分脊椎症の可能性を強調してお話をすることも親御さんに不要な心配をかけることではないかと考えています

一方、はじめに述べましたように、臀裂より頭側の高い位置で正中に存在する皮膚異常では高率に潜在性二分脊椎症を伴いますので、早期の病態評価が必要であると考えます。

注意すべき皮膚異常 まとめ

最後に、潜在性二分脊椎症の診断で注意すべき皮膚異常を改めてまとめます。

一つ目は、先天性皮膚洞や脊髄脂肪腫などの潜在性二分脊椎症の皮膚異常は、ほとんどが臀裂より高い位置に存在します。

二つ目は、仙尾部 dimple の中でも肛門から離れた高い位置に存在する皮膚異常や血管腫などの皮膚異常を合併する dimple では潜在性二分脊椎症の頻度が高くなります。

以上、腰背部皮膚異常の診療では臀裂や尾骨と皮膚異常との位置関係や複合する皮膚所見の存在に注意をして診療を行うことが二分脊椎症の早期断に重要であり、また親御さんの安心にもつながることと考えます。

「小児科診療 UP-to-DATE」

http://medical.radionikkei.jp/uptodate/