2014 年 11 月 6 日放送

「第 30 回日本臨床皮膚科医会③

若手医師のための企画１　皮膚科救急はおもしろい」

東京都立墨東病院
皮膚科部長　沢田　泰之

はじめに

救急と聞いて、ワクワクする皮膚科医は多くないでしょう。「わからない病気だったらどうしよう」「重症だったらどうしよう」と思って、ドキドキ不安になってしまうのが普通ですし、私自身も昔はそうでした。今でもドキドキ不安にはなりますが、短い時間に成否を決める皮膚科医の腕の見せ所と考えてワクワクすることが増えてきています。

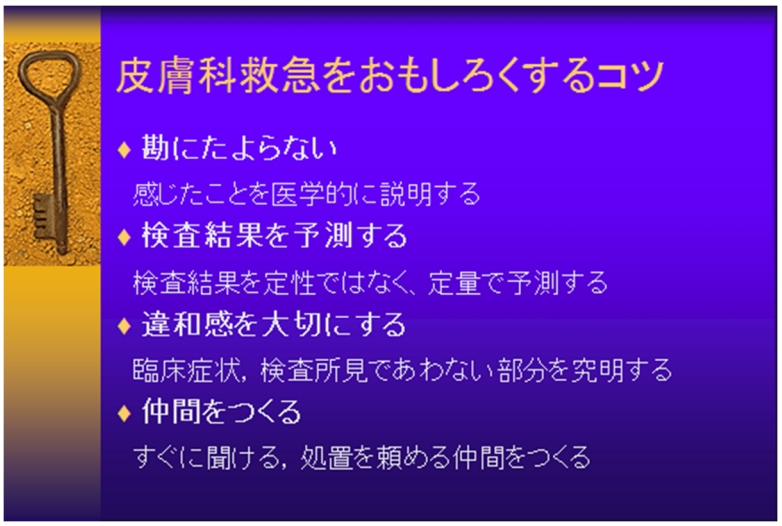

勘にたよらない

皮膚科救急をドキドキからワクワクに変えていくコツは何でしょうか。

一つ目のコツは「勘」に頼らないということです。救急医療において「勘が鋭い」ということは重要なことです。「勘」が当たって、患者さんは九死に一生を得た。本当によかった。もしかしたら、「私は名医かもしれない」と有頂天になるかもしれません。逆に外れたら、今日は調子が悪かった。患者さんは生死の境をさまよったり、四肢を切断したりするようなことになって、「私が医者をやっていていいのか」と悩むかもしれません。だから救急はみたくないと、避けるようになるかもしれません。「勘」に頼っていては「勘」が働くかどう

か、いつもドキドキしていなくてはなりません。

ではどうすればよいか。「この人は危ないかもしれない」という「勘」が働いた時に、なぜ危ないと感じたのかを、自らに問いなおすことが大切です。「勘」が働かず、大丈夫と思った時には、なぜ危ないと感じなかったかを考え直していくことが重要です。その中に必ず「違和感」というキーワードが出てきます。

壊死性筋膜炎合併の劇症型溶連菌感染症を例に考えてみましょう。壊死性筋膜炎では皮膚の表面はわずかに発赤し、軽い熱感を認めるのみです。しかし、顔面は青白くなり、すこし鈍い印象があり、「この人はあぶないかもしれない」という勘が働きます。この時の勘は何を表しているのでしょうか。それはショック直前の末梢循環障害にともなう顔面蒼白感、冷汗を経験的に「いわゆる死相」として私たちは捉えているのだと思います。すこし鈍い印象や逆に元気すぎる状態は壊死性筋膜炎に伴う精神症状を捉えています。このように、普通と違う「違和感」を分析して，何による症状なのかを考え、整理して記憶の中に落とし込んでおくことが重要です。

壊死性筋膜炎合併劇症型溶連菌感染症の下腿

検査結果を予測をする

二つ目のコツは「検査値を予測すること」です。皆さんも検査をする前に、この人の白血球や CRP は陽性だろうと検査結果を予測しているでしょう。しかし、ここでの予測は定性ではなくて、定量として予測するということです。たとえば、蜂窩織炎をみた時に、「このくらいの発赤、腫脹なら、CRP は 5-8mg/dl くらい」とか、「10mg/dl 前後かな」というように定量的な予測をすることが大切です。その予測値を意識して検査を行うことで、驚くほど正確に実測値を予測できるようになります。

先ほどの壊死性筋膜炎合併劇症型溶連菌感染症について考えてみましょう。皮下脂肪織下の筋膜部に炎症病変がある壊死性筋膜炎では初期の CRP 予測値が 10 を超えることはありません。しかし、実測値では CRP は 25-40mg/dl と非常に大きな差が生まれます。この時の「違和感」が大切です。

違和感を大切にする

三つ目のコツは「違和感を説明すること」です。臨床症状の違和感、検査所見の違和感についてお話をしてきましたが，この違和感を追求し、説明することが救急では特に大切です。少ない経験で、「こういうこともあるかもしれない」とドキドキしながらいるよりも、違和感を追求して、その根拠を探り出すようにする方がワクワクしてくるものです。

壊死性筋膜炎合併劇症型溶連菌感染症について考えてみましょう。わずかに発赤腫脹した左下腿だけの軽い蜂窩織炎のような所見では敗血症や心不全などで現れる末梢循環障害を表す青白い顔色や冷汗を説明することはできません。白血球 25000 と CRP30mg/dl という異常高値を説明する所見がありません。訓練を積んできたあなたの目でみて、皮膚表面から見える部位には臨床症状と検査所見を説明する病変はないのです。それではどうすればよいでしょう。皮膚の専門家がみて、皮膚に救急の病変がなければ、体の中をみるしかないでしょう。以前は聴診や打診などの診察法、レントゲンなどの不十分な画像診断しかありませんでしたが、現在では CT、MRI、超音波という非常に優れた機器があります。この中で、超音波は簡便ですが、深い部分の詳細な検討は困難です。MRI は狭い範囲を詳細に検討するのには非常に優れていますが、検査時間がかかることと広い範囲をスクリーニングすることは難しいのが現状です。妊娠などの問題がなければ、全身の CT でスクリーニングを施行するのがよいでしょう。腎機能に問題がなければ、造影を行った方がよいでしょう。肺炎や骨盤内膿瘍など敗血症をきたす疾患が見つかれば、皮膚の症状は敗血症によりきたした皮膚症状を考えることができるでしょう。内科、外科と相談し、対応を考えてもらえば良いのです。あなたの皮膚症状の読みの鋭さを多くの人が驚きの目でみるでしょう。CT で臓器に問題がなく、筋膜部に筋肉に沿って、弓状・三日月状のたまりがあった場合、壊死性筋膜炎を考える必要があります。両側性にたまりがあっても、壊死性筋膜炎を否定することはできません。劇症型溶連菌感染症や免疫不全状態の患者では両側性に病変を認める場合があります。また、浮腫が強い場合でも、同様のたまりを認めます。それでも、あなたの読みの通りに、壊死性筋膜炎が証明できそうです。しかし、証明するためには切開が必要です。皮膚は十分な深さの切開が必要になります。十分な深さとは筋肉が見える深さです。病変は筋膜を取り巻くように、弓状・三日月状にあるわけですから、脂肪織が出たところで滲出液や膿汁が出ないからと言って陰性としてはいけません。筋膜まで切り込むのが怖いと思う時は整形外科や外科の先生を呼びましょう。「CT で筋肉を包むように筋膜の周りに、high density area があるので、壊死性筋膜炎かどうかを確認するためにそこまで切開を入れたいのだけれど、やったことがないので手伝ってくれませんか」と患者さんに聞こえないように頼みましょう。数件一緒にやってもらえば、怖くないことが解ります。切開を入れる部位は CT で推察し、超

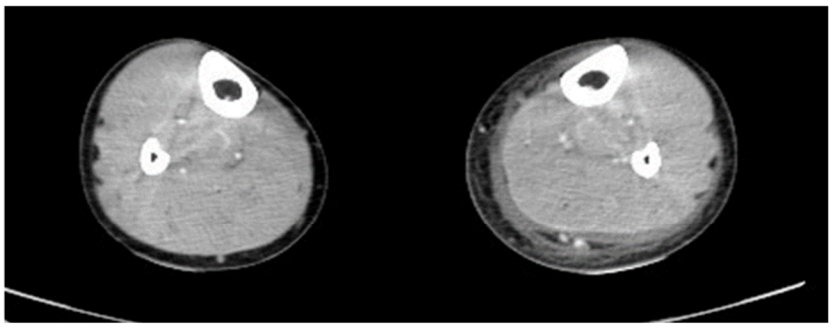

壊死性筋膜炎のCT像
病変部である左足では筋肉を囲むようにhigh density areaを認める

音波で確認しましょう。できれば，四肢の内外側、関節の側面に沿って切開線を入れると、本切開を入れる時に、その切開線を利用できます。切開をすると少しとろみのあるほぼ透明な液体が出てきます。コメのとぎ汁様ともいわれますが、ごく初期では透明な液体です。あわてて「試験切開はしたけれど、膿がでない。どうしよう。」ということもあると思います。心配はいりません。壊死性筋膜炎の初期では膿汁は出ません。大量の膿汁がでるほど、好中球が反応できるのであれば、壊死性筋膜炎にはならないからです。ポイントは膿汁ではありません。筋膜をみてください。一枚の透明なラップの様の状態であるはずの筋膜が指を入れるだけでもろくさけて行きます。 どれが筋膜であったのかわからないほど崩れている場合もあります。筋膜が白色に混濁し、ささくれ立っていて、筋膜と脂肪織が容易にはがれれば壊死性筋膜炎の診断です。あなたの違和感の追求で診断にいたることができました。少ない経験で、「こういうこともあるかもしれない」とドキドキしてみていたら、明日にはショック状態で、皮膚も壊死をきたしはじめ，診たことのない医師に限って、「なぜ診断ができなかったのか」あなたは責められたかもしれません。あなたの違和感を追求した姿勢が患者さんとあなたを救うことになるのです。

その他にも、重要な違和感があります。感染しているのに冷たい足は重症虚血肢を考えなくてはなりません。蜂窩織炎のように腫れて赤くなっているのに、CRP の上昇がほとんどない下腿の腫脹では深部静脈血栓症を考えなくてはいけません。痛いはずの壊疽に痛みがない時には糖尿病合併のガス壊疽を考えなくてなりません。いずれも違和感と大切に追求していけば、あなたなら診断することができます。

痛みのない壊疽
コントロール不良患者のガス壊疽

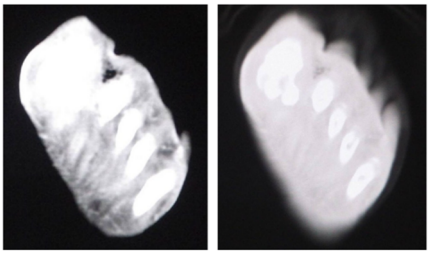

ガス壊疽のCT像
縦隔条件であやしい部位を検索し、肺野条件で診断する

仲間をつくる

最も重要なコツは「仲間をつくること」です。困った時に聞ける仲間、処置を頼める仲間、そんな仲間をつくっておくことが大切です。救急医療は人員の集中が必要な重症患者が多く、多くの知識や技術を集約して初めて完遂できるものです。救急で仲間が困っているときには時間外でも優しく手を差し伸べることが大切です。

救急医療は大変です。ですが、ともに苦労した仲間はその他の場面でもあなたを助けてくれるでしょう。だから、皮膚科救急は面白いと私は思います。