

# マルホ皮膚科セミナー

2023年12月4日放送

「第122回 日本皮膚科学会総会 ⑩ 教育講演26-4

病型・症候に沿った酒皸治療の展望；

尋常性痤瘡・酒皸ガイドラインの改訂を踏まえて」

東北大学 皮膚科  
臨床教授 山崎 研志

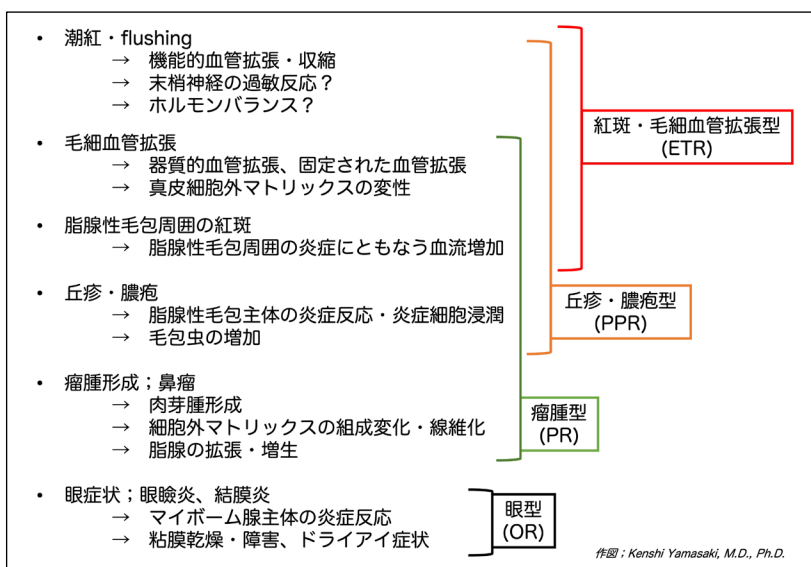
ご聴講の皆さん、Aloop Clinic & Lab 院長、東北大学皮膚科臨床教授の山崎研志と申します。本日は、2023年6月に開催されました第122回日本皮膚科学会総会学術大会で行いました教育講演の内容をもとにお話をさせていただきます。教育講演のタイトルは「病型・症候に沿った酒皸治療の展望；尋常性痤瘡・酒皸ガイドラインの改訂を踏まえて」です。

## 酒皸とは

酒皸は顔面中央部の赤ら顔や丘疹膿疱の形成を特徴とする慢性炎症性疾患です。酒皸の初期の皮疹は頬部、眉間、鼻部、頤部を中心に出現します。一方で眼瞼などの眼囲や口唇に酒皸の初期皮疹が出現することは少なく、眼瞼や口唇に丘疹が出現する場合には口囲皮膚炎や開口部皮膚炎を考慮します。



酒皸の症候として一過性の顔面潮紅、持続性の紅斑、毛細血管拡張、毛孔一致性の丘疹や膿疱、火照り感・熱感や刺すようなヒリヒリ感の自覚症状、脂漏性皮膚炎の合併を含む鱗屑や肌の粗造感、眼瞼炎や結膜炎と眼球の乾燥症状を含む眼症状、鼻瘤に代表される瘤腫の形成などの症状が混在しています。これらの混在した症候の中で主たる症候をもとに酒皸は4病型に分類されます。紅斑毛細血管拡張型、丘疹膿疱型、瘤腫型、眼型の4病型です。



## 酒皸患者の背景

酒皸の治療に入る前に、酒皸患者の背景について理解することが重要です。酒皸は遺伝的背景をもとに環境因子によって発症する多因子病因性の疾患です。欧州人の酒皸 7 万 3,000 人ほどを対象にした genome-wide association study, GWAS では、メラニン・メラノソーム産生に関連する遺伝子である OCA2、SLC45A、MC1R の関連と共に、Th2 系サイトカインに関連する IL-13 や IRF4 が酒皸に関連する遺伝子として報告されています<sup>1</sup>。日本人の酒皸患者を対象とした遺伝的背景は調べられておりませんが、日本人コフォートの研究を通じて OCA2 が日本人のスキントイプに関連すること<sup>2</sup>や IL-13 の受容体である IL-4R が日本人の IgE 値と相関があること<sup>3</sup>を報告しています。これらのことは、肌白のスキントイプのかたや、IgE の高い方、いわゆるアレルギー体質の方が酒皸の背景となり得ることを示しているのかもしれませんが。

日本人酒皸患者の臨床的背景を調査するために、2010 年 1 月から 2020 年 12 月の 11 年間に東北大学病院を初診受診した 340 名の酒皸患者を後方視的に調査しました<sup>4</sup>。340 例のうち接触皮膚炎や脂漏性皮膚炎の表皮炎症を合併している患者が 2 割ほどおり、アレルギー性鼻炎を併存する患者が 93 例 (27.4%) ありました。この調査で花粉や環境抗原によって酒皸・赤ら顔を悪化させる併存症を有する患者が 3 割程度いることが分かりました。また、VIEW39 などの特異的 IgE 検査を受けた 78 例の中で、通年性の環境抗原であるダニ IgE 陽性者が 42.3% とハウスダスト IgE 陽性者が 39.7% あり、さらに花粉抗原陽性者もスギが 59%、ヒノキが 21.8%、カモガヤが 21.8%、オオアワガエリが 17.9% に認められました<sup>4</sup>。この日本人の患者背景の臨床研究は、酒皸患者には Th2 系反応に偏りやすい背景を持つ方が一定程度存在することを示唆しています。これらの結果を踏まえ、酒

皰患者の治療にあたっては、併存症を含めた患者の背景を理解しておくことが重要だと私は考えており、VIEW39 などの特異的 IgE 検査を酒皰患者全例にお勧めしております。

### 酒皰の鑑別疾患

酒皰の鑑別疾患は、併存疾患にもなり得ることに留意しましょう。酒皰は、一般で思われている以上に日本人でも比較的多く見られる疾患です。酒皰を診断するためには、酒皰以外の赤ら顔を来す皮膚疾患の鑑別が常に求められます。赤ら顔を来す皮膚疾患には、アレルギー性接触皮膚炎、一次刺激性接触皮膚炎、空気曝露性接触皮膚炎いわゆる花粉皮膚炎、脂漏性皮膚炎、アトピー性皮膚炎などがあります。これらの疾患は酒皰の除外疾患・鑑別疾患ともされますが、実際には日本という特有な環境下においてこれらの赤ら顔を来す疾患は結構な頻度で酒皰に合併・共存している疾患であります。すなわち、これらの疾患は酒皰と排他的な関係ではないことに留意しなくてはなりません。アレルギー性接触皮膚炎や脂漏性皮膚炎に合併している酒皰に気づかないでいると、ステロイド外用薬治療で酒皰を顕在化させて「ステロイド酒皰」と診断されてしまいます。一方で、酒皰に合併しているアレルギー性接触皮膚炎や空気曝露性接触皮膚炎に気づかないで酒皰の治療だけをしていると、いつまで経っても赤ら顔が治りません。

酒皰を想起させる患者に遭遇した場合には、純粋な酒皰患者であるのか、合併症をともなう酒皰患者なのかを総合的に判断することが重要になります。まずは詳細な問診を行い、家庭環境や症状の増悪因子を検証します。純粋な酒皰患者であれば、冬季や夏季の季節的变化に併せて、外気温の変化や運動などの皮膚温の変化をともなう日常行為によって酒皰の増悪を訴えます。冷水・温水による洗顔行為によっても赤ら顔の増悪は起こりますが、洗顔剤によるアレルギー性接触皮膚炎や一次刺激性接触皮膚炎の合併も考慮に入れる必要があります。潜在的な花粉皮膚炎・空気曝露性接触皮膚炎の合併の検索には、IgE 値の測定や、VIEW39 のアレルギー検査を行います。潜在的なアレルギー性接触皮膚炎や一次刺激性接触皮膚炎のスクリーニングとして、スタンダードパッチテストを行っておくと、増悪因子の理解に役立ちます。

### 酒皰の病理組織所見

酒皰は真皮の炎症性皮膚疾患です。酒皰の病理組織所見では、脂腺性毛包周囲の真皮の炎症細胞浸潤、毛細血管の拡張、弾性繊維や膠原繊維の変性や量的変化、脂腺の増生などの真皮を主体とした変化が見られます。脂腺性毛包周囲の真皮の変化を観察するにはダーモスコピーが役立ちます。酒皰の皮

#### 酒皰皮疹のダーモスコピー所見

##### 脂腺性毛包周囲の紅斑

脂腺性毛包を取り囲む毛細血管網 (polygonal vessels)

拡張した脂腺 (yellow-brownish patch)

毛孔一致性の角化・毛包虫の増加 (demodex tail)

脂腺性毛包の分布に一致しない不規則な毛細血管拡張

膚では、真皮の炎症や真皮組織の変化を反映して、脂腺性毛包周囲の紅斑、脂腺性毛包を取り囲む毛細血管網、拡張した脂腺、毛孔一致性の角化もしくは毛包虫を混じた角栓、脂腺性毛包の分布に一致しない不規則な毛細血管拡張が確認されます。赤ら顔の患者さんでこれらのダーモスコピー所見が見られる場合には、真皮性の変化が存在すると判断して、酒皸の要素を含んでいるかもしれないと判断します。このような真皮性の病理変化は表皮を病変の主座とする湿疹性疾患であるアレルギー性接触皮膚炎や空気曝露性接触皮膚炎、そしてアトピー性皮膚炎では一義的には見られない変化です。ステロイド外用薬の長期使用により毛細血管拡張が認められる場合もありますが、病歴検証と併せて、医原性の毛細血管拡張と酒皸による毛細血管拡張の鑑別を行います。ダーモスコピーで毛細血管拡張を全く確認できない場合には、酒皸以外の疾患による赤ら顔を優先的に考えると良いでしょう。

### 尋常性痤瘡・酒皸治療ガイドライン 2023 の改訂ポイント

日本皮膚科学会尋常性痤瘡・酒皸治療ガイドライン 2023 の改訂ポイントについて紹介します。2023 年に改訂版を公表した日本皮膚科学会尋常性痤瘡・酒皸治療ガイドラインでは、主として酒皸の項目の改訂を行いました。従来の 2016 年・2017 年のガイドラインでは、酒皸治療薬の剤形別クリニカルクエスチョンを採用しておりました。しかしながら、酒皸の症状は複数の症候が重複して存在しており、酒皸治療を論理的かつ効率的に進めるためには、酒皸の症候や病型別に適切な治療方法を考える必要があります。2023 年のガイドラインでは酒皸の病型別クリニカルクエスチョンを設定した改訂としております。病型別治療推奨度を考慮した 2023 年版ガイドラインでは、日本で酒皸患者を対象として行われた治験の成果を鑑み、0.75%メトロナダゾール外用薬を丘疹膿疱型酒皸の推奨度 A といいたしました<sup>6</sup>。0.75%メトロナダゾール外用薬を用いた臨床試験では、酒皸患者の炎症性皮膚疹である丘疹・膿疱の数が偽薬に比較して優位に減少しており、炎症にともなう紅斑も改善しました<sup>7</sup>。酒皸症候で考えると、0.75%メトロナダゾール外用薬は丘疹・膿疱や脂腺性毛包周囲の炎症・紅斑症状に有効であると考えます。

診療所や病院を受診する動機となる酒皸の症候は、丘疹膿疱だけではありません。毛細血管拡張や一過性潮紅による赤ら顔、鼻瘤に代表される線維化をとともなう瘤腫性変化も受診の動機となります。それぞれの症候に合わせた治療方法や施術方法を考えていく

症候別酒皸治療方法（日本国内未認可や保険適用外の薬剤や施術を含む）

症候	治療法
潮紅・flushing；可逆性血管拡張・収縮	ブリモニディン外用薬 オキシメタゾリン外用薬
毛細血管拡張；固定された血管拡張	パルス色素レーザー(595 nm) Nd:YAGレーザー(1064 nm, long pulse) IPL; intense pulsed light
丘疹・膿疱、脂腺性毛包周囲の紅斑；炎症反応	メトロナダゾール外用薬 アゼライン酸外用薬 イベルメクチン外用薬 テトラサイクリン系内服薬；ドキシサイクリン、ミノサイクリン
瘤腫形成・鼻瘤；肉芽腫形成、線維化	外科的切除治療 炭酸ガスレーザー アブレーション+電気メス止血
眼症状；眼瞼炎・結膜炎、粘膜乾燥・障害	ステロイド点眼薬+抗生剤点眼薬の併用 シクロスポリン点眼薬 マイボーム腺の温電法（おんあんぼう） 人工涙液マイティア点眼液

ことが必要です。日本の保険適用薬剤や施術だけでは、酒皸そのものに対する治療はなかなか手強いのが現状です。環境変化にともなう愁訴の多い紅斑・毛細血管拡張型酒皸では、薬物治療のみによる急速な改善は困難であります。スキンケアや日常生活指導を併用しつつ数年の単位をかけて患者に寄り添った酒皸症状の改善を図る必要があります。固定した毛細血管拡張には、パルスダイレーザーなどが考慮されますが、照射後の一過性の紅斑増強に対する十分な説明が必要です。丘疹・膿疱型酒皸では、ビブラマイシン内服の併用が改善への近道となります。このような酒皸症状の改善には、併存疾患を含めた患者背景を検証し、併存疾患の治療を含めた治療計画を立てることが寛解への近道となります。

### おわりに

以上で「病型・症候に沿った酒皸治療の展望；尋常性痤瘡・酒皸ガイドラインの改訂を踏まえて」と題しました講演を終わらせていただきます。酒皸は複数の症候があり、酒皸患者には複数の併存症が合併することがあります。まだまだ日本の保険適用薬剤や保険適用施術だけでは対応しにくい症例もありますが、それぞれの症候や併存症を丁寧に確認することで、難治性の慢性炎症性疾患である酒皸を確実に改善していくことができると考えております。この講演が少しでも日常診療のお役に立ちましたら、幸いに思います。

### 参考文献

1. Aponte JL, Chiano MN, Yerges-Armstrong LM, Hinds DA, Tian C, Gupta A, et al. Assessment of rosacea symptom severity by genome-wide association study and expression analysis highlights immuno-inflammatory and skin pigmentation genes. *Hum Mol Genet.* 2018;27:2762-72.
2. Shido K, Kojima K, Yamasaki K, Hozawa A, Tamiya G, Ogishima S, et al. Susceptibility Loci for Tanning Ability in the Japanese Population Identified by a Genome-Wide Association Study from the Tohoku Medical Megabank Project Cohort Study. *J Invest Dermatol.* 2019;139:1605-8 e13.
3. Shido K, Kojima K, Shirota M, Yamasaki K, Motoike IN, Hozawa A, et al. GWAS Identified IL4R and the Major Histocompatibility Complex Region as the Associated Loci of Total Serum IgE Levels in 9,260 Japanese Individuals. *J Invest Dermatol.* 2021;141:2749-52.
4. Wada-Irimada M, Yamamoto H, Terui H, Omori-Shimada R, Yamazaki E, Kikuchi K, et al. Characterization of rosacea patients in Tohoku area of Japan: Retrospective study of 340 rosacea cases. *J Dermatol.* 2022;49:519-24.

5. Yamasaki K, Miyachi Y. Perspectives on rosacea patient characteristics and quality of life using baseline data from a phase 3 clinical study conducted in Japan. *J Dermatol.* 2022;49:1221-7.
6. 山崎 研, 赤松 浩, 大森 遼, 上中 智, 川島 眞, 黒川 一, et al. 日本皮膚科学会ガイドライン 尋常性痤瘡・酒皸治療ガイドライン 2023. *日本皮膚科学会雑誌.* 2023;133:407-50.
7. Miyachi Y, Yamasaki K, Fujita T, Fujii C. Metronidazole gel (0.75%) in Japanese patients with rosacea: A randomized, vehicle-controlled, phase 3 study. *J Dermatol.* 2022;49:330-40.

「マルホ皮膚科セミナー」

[https://www.radionikkei.jp/maraho\\_hifuka/](https://www.radionikkei.jp/maraho_hifuka/)