2011 年 4 月 14 日放送

第 12 回日本褥瘡学会①教育講演 1 より

「褥瘡と鑑別すべき皮膚疾患」

群馬大学大学院　皮膚病態学准教授
永井　弥生

はじめに

本日は褥瘡と鑑別すべき皮膚疾患、それに加えて褥瘡治療に関わるみなさんに知っておいてほしい皮膚疾患についてお話します。褥瘡治療に関わる医療者は、常に目の前の病変が本当に褥瘡であるのか、褥瘡の治療だけを続けてよいのかのアセスメントが求められています。専門医師がいない施設においては、褥瘡以外の皮膚病変についての判断をしばしば求められることでしょう。

これは第 12 回日本褥瘡学会において講演した内容であり、聞いて下さった方の多くは看護師をはじめとしたコメディカルのみなさんでした。従って皮膚科を専門としない方々に、皮膚疾患を理解していただくことを目的としています。

4 つのパートに分けてお話しました。　1)褥瘡好発部位である仙骨部や臀部とその周囲、すなわちプライベートパーツにみられる皮膚疾患、2)足部病変の鑑別すべき疾患、3)手術室で生じる紛らわしい疾患と病態、最後は 4)褥瘡はあるがそれだけではない、見逃してはいけない疾患です。

１．仙骨部や臀部とその周囲、プライベートパーツにみられる皮膚疾患

① 皮膚真菌感染症

仙骨部に生じた発赤であっても実はこれは皮膚真菌感染症かもしれません。かさかさとした皮膚、

図1

これを鱗屑といいますが、こびりついている紅斑であり、よく見ると紅斑の辺縁に膜様の薄い鱗屑を付しているのがわかります（図 1)。

真菌感染症の診断にはこの鱗屑を少し取って顕微鏡で観察して菌糸を確認します。褥瘡を生じやすい患者さんで多くみられるのはカンジダ感染症です。これは高温多湿の環境で悪化します。ドレッシング材のような密封するものを貼付するのは禁忌です。また褥瘡の周囲にも真菌感染症が生じることはよくありますので、病変を見逃さないようにしてください。

② 湿疹：おむつ皮膚炎、肛囲皮膚炎などの一時刺激性皮膚炎

湿疹は皮膚炎とほぼ同じ意味です。原因、部位、経過などにより様々な分類がなされるため、時に混乱しがちですが、これはれっきとした病名です。したがって「褥瘡のまわりの湿疹をみたらカンジダを疑え」などという表現は大きな誤りです。

おむつ皮膚炎、肛囲皮膚炎などの多くは、尿や便汚染による、いわゆる一時刺激性皮膚炎です。湿疹治療の中心はステロイド外用剤ですが、多くはびらんを伴う病変ですので、亜鉛華単軟膏などの吸湿作用をもつ外用剤もよく使用されます。

③ 乳房外パジェット病

真菌感染症や湿疹と間違われてしまうことがある、外陰部に生じる大事な疾患に乳房外パジェット病があります。これは皮膚癌の一つです。表皮内癌であるため、紛らわしいのですが、外用加療では軽快しません。診断は皮膚生検が必要ですので、この疾患を知らないと診断が遅れてしまいます。表皮内癌の時点で加療すれば根治が可能ですが、治療が遅れると進行癌となり、ひとたび進行すると予後不良です。

④ 帯状疱疹、単純疱疹

褥瘡と間違われる疾患に帯状疱疹と単純疱疹（単純ヘルペス）があります。多くの人が両方を含めて「ヘルペス」と呼んでいるかもしれません。帯状に水疱や紅斑を生じますが、初期にはわかりにくいことがあります。水疱は摩擦を受けやすい部位に生じればすぐに破れてびらん、潰瘍となるので、褥瘡と間違われることがあります（図 2)。この部位に生じると膀胱直腸

図2

障害を合併して尿閉をきたすことがあるので注意が必要です。また、ドレッシング材で密封して悪化させてしまうこともあります。単純ヘルペスは様々な部位に集族した水疱を生じます。

２．足部病変の鑑別すべき疾患

①虚血性足病変を見逃さない：閉塞性動脈硬化症（arterioscerosis obliterans:ASO）

図3

足の潰瘍をみたときに重要なのは閉塞性動脈硬化症（ASO、最近では peripheral arterial disease（PAD）と呼びます）などの虚血性の病変を見逃さないことです（図 3)。足の色はどうか、動脈の拍動を触知するか、などはまず観察しなければならない点です。虚血の評価をせずに不用意な切開ヤデブリドマンを行うと、潰瘍が急速に拡大してしまうことがあります。最近は様々な優れた侵襲の少ない検査が可能で、虚血の評価が容易になりました。足関節・上腕血圧比(ABI）皮膚灌流圧(SPP)が代表的です。SPP は測定値が 30mmHg 以下になると測定部位の創傷治癒機転が働かない可能性が高いとされます[1)]。

②その他の疾患

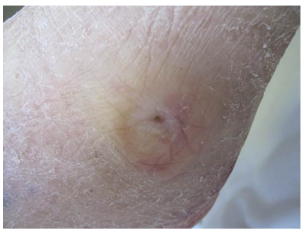

図4a

図4b

外果部の発赤腫脹を生じる疾患として、滑液包炎があります（図 4a,b)。圧迫部位でもあるので、褥瘡と間違われることがあります。波動を触れる際には透明な滲出液を穿刺できます。中央が自壊し、透明あるいは膿性の滲出液がみられることもあります。圧迫や抗菌剤投与にて加療します。ドレッシング材などで密封すると感染が悪化しやすいので注意が必要です。

糖尿病を有する患者では糖尿病性水疱を生じることがあります。病変をみるときには、常に褥瘡の生じうる部位であるのか、基礎疾患の有無はどうか、確認する習慣をつけておく必要があります。

また、このほかにも皮膚潰瘍からは壊疽性膿皮症、皮膚筋炎や関節リウマチ、血管炎などの診断に至ることがあります[2)]。

３．手術室でみられる褥瘡と鑑別すべき疾患

① 術後臀部皮膚障害

原因は一つではないかもしれません。deep tissue injury や電気メスの影響の可能性も挙げられています。術後臀部皮膚障害と呼ばれている病態があります。脊椎麻酔後に生じることが多かったため脊麻後紅斑と呼ばれていました。術後 1～2 日以内に発生する有痛性紅斑、周囲に線状の紅斑を伴う。全手術室手術の 0.1～0.3%にみられ、体動可能な患者でも発症するといった特徴が報告されています[3)]。

② ポビドンヨード液による皮膚障害

もうひとつ、ポビドンヨード液による皮膚障害があります（図 5）。手術が終わったら術野ではない部位、たとえば仰臥位や砕石位であれば臀部や大腿後面に発赤がみられたということはないでしょうか。10%ポビドンヨード液は、溶液状態のままだとその作用は持続し、皮膚は連続的にその影響をうけます。大量の消毒液が使用され、消毒液が術野以外に流れ込んだうえに、チオ硫酸ナトリウム（ハイポアルコール）による還元が行われていない、その部位の乾燥が妨げられる環境下におかれると発症します[4)]。

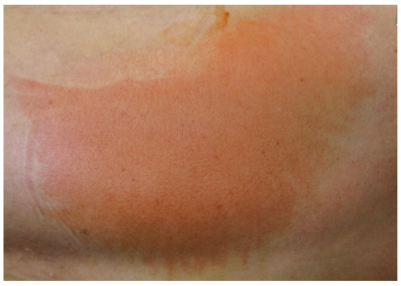

図5

これは予防が重要です。消毒液が流れるような過剰な使用を避けること、乾燥させるかハイポアルコールにて還元させること、消毒は十分ふき取るなどの注意が必要です[5)]。

③ その他

体位によっては褥瘡を生じえますが、deep tissue injury を生じることもあります。腎摘枕の当たっていた部位に生じた発赤ですが、CK（クレアチンキナーゼ）20,000IU/ml と上昇しており、横紋筋融解を合併した症例を供覧します（図 6）。

図6

４．褥瘡だけではない疾患、褥瘡から続発する疾患

壊死性筋膜炎は軟部組織の感染が筋膜に沿って急速に波及する重篤な細菌感染症です（図 7)。しばしばレントゲンやＣＴ画像上でガス像がみられます。強力な抗生剤の投与、全身管理とともに、緊急デブリードマンを要し､見逃してはならない重篤な疾患の１つです。

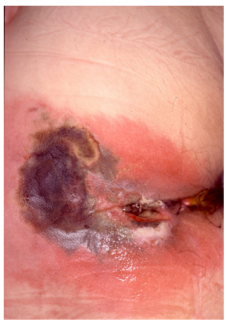

図7

長期間持っていた褥瘡から皮膚癌（有棘細胞癌）が発生することがあります。また、骨盤部内の病変の浸潤により潰瘍を生じることもあります。CT や MRI、皮膚生検による病理組織学的検査などによる精査が必要です。通常の褥瘡と異なる点に気付きうるか否かがポイントといえます。

終わりに

褥瘡を診る医療者が鑑別すべき疾患、知っておくべき代表的な皮膚疾患についてお話しました。多くの医療者が関わる褥瘡治療において、鑑別すべき、知っておくべこのような皮膚疾患をわかりやすく理解していただくように努めることは皮膚科医の責任と思います。

文　献

1. 寺師浩人、北野育郎、辻　依子ほか:重症虚血肢の診断･治療におけるレーザードップ PV2000 の有用性；Skin Perfusion Pressure (SPP, 皮膚灌流圧)測定の意義について.形成外科　48：910-919、2005.
2. 永井弥生：血管炎による潰瘍．創傷治癒プラクティス pp80-83、石川　治、田村敦志編著　南江堂、東京、2006.
3. 松村由美：褥瘡と紛らわしい皮膚疾患：褥瘡会誌 12：1-7、2010.
4. 寺師浩人、藤川由美子、吉富佳代子ほか：術中褥瘡と誤診していたと判断した症例の検討．褥瘡会誌 3：85-88、2001.
5. 飯島茂子、倉持美也子：10%ポビドンヨード液による術後の接触皮膚炎．その貼付試験方法についての考察．日皮会誌 109：1029-1041、1999.

図の説明

図 1　仙骨部にみられた鱗屑、血痂を付す紅斑。皮膚カンジダ症である。

図 2　褥瘡、と診察依頼のあった症例。浅い潰瘍のわきに小さい血疱様の皮疹が集簇している。下腹部にも同様皮疹あり、帯状疱疹である。

図 3　踵とともに足背にも潰瘍あり。

図 4a　外果部の発赤、腫脹。中央より透明な滲出液あり。滑液包炎である。

図 4b　感染を合併して難治性潰瘍となった例。

図 5　10%ポビドンヨード液による皮膚障害。

図 6　腎摘枕による deep tissue injury。横紋筋融解をきたした。

図 7　褥瘡より生じた壊死性筋膜炎。褥瘡周囲に急速に拡大した発赤、発熱を伴う。捻髪音あり。皮下ガス像がみられた。